

Menor ofrendado en la cordillera antes de la llegada de los españoles se preserva en el MNHN desde 1954:

# Nuevos exámenes revelan la real causa de muerte del niño del cerro El Plomo

Habría sufrido un traumatismo craneano producto de un fuerte golpe en la parte frontal de su cabeza, contradiciendo la creencia actual de una muerte apacible y por hipotermia. En tanto, exámenes de ADN sitúan su origen en la zona centro-sur del Perú, en un lugar cercano al lago Titicaca.

ALEXIS IBARRA O.

El niño del cerro El Plomo es uno de los mayores y más importantes hallazgos antropológicos del país. Fue encontrado en 1954 por arrieros que —desde hace décadas— sabían de la existencia de tesoros incas en las alturas del cerro El Plomo, que domina el valle del Mapocho.

Desde ese año ha sido resguardado por el Museo Nacional de Historia Natural (MNHN), en condiciones que han ido mejorando para garantizar su conservación. También ha sido objeto de distintos estudios médicos y científicos para develar sus secretos. Investigaciones que, paulatinamente, aprovechan las últimas tecnologías médicas disponibles.

Su última salida fuera del museo fue a las dependencias de la Clínica Alemana, en 2021, donde fue sometido a una avanzada tomografía computarizada y a meticulosos exámenes dermatológicos. Los nuevos hallazgos sorprendieron a los médicos y a los especialistas del museo.

“El niño falleció por una muerte traumática. La tomografía reveló que el traumatismo craneoencefálico que sufrió probablemente lo habría llevado a la muerte”, dice Mario Castro, director del MNHN.

A cargo de los exámenes hubo un equipo de la Clínica Alemana liderado por el médico radiólogo Claudio Silva, jefe de la Unidad de Investigación y Docencia del Departamento de Imágenes de dicho centro.

La conclusión es clara para los especialistas: “Nuestra neuroradióloga identificó una zona en el cráneo en que el hueso está hundiéndose con una fractura en la zona frontal del cráneo. Se produjo, además, una separación traumática de las suturas del cráneo. A la edad del niño (8 años) esas suturas ya se encuentran cerradas”, dice Silva.

“La conjunción de estos hallazgos demuestra que hubo un trauma directo sobre su cráneo de una magnitud importante y que provocaron estas lesiones”, agrega. El especialista cree que hay indicios para suponer que este golpe fue realizado por un tercero con un objeto romo.

Se estima que el golpe fue eje-

cutado con un movimiento de derecha a izquierda sobre la cabeza del niño, quien se encontraba de pie mirando al suelo.

Estos hallazgos contravienen la creencia actual que aludía a que el niño habría muerto pacíficamente. “En el imaginario de las personas está la creencia de esta muerte pacífica, que se produjo durante el sueño tras haber ingerido un brebaje. Este giro en la historia es algo complejo ya que pasamos a un trauma provocado por un tercero”, dice Castro.

Esta nueva hipótesis tiene cierta correspondencia con crónicas conocidas, añade Castro. “Los cronistas describen que habrían distintas formas de provocar la muerte del ofrendado. Una de ellas era dejándolo en el lugar para que muriera de hipotermia; pero también se habla de estrangulamiento y de golpes que, generalmente, eran en la cabeza”, explica.

Otro de los hallazgos del examen por tomografía determina que el niño había sido alimentado poco tiempo antes de su muerte.

“Las buenas condiciones de conservación del niño nos permiten ver los órganos internos, los que se aprecian normales. Vimos también que el estómago y su esfínter tenían abundante contenido alimentario, lo que nos hace presumir que fue alimentado en el ceremonial previo a su fallecimiento”, dice Silva.

“Ese contenido redujo al esfínter, lo que va en concordancia con los hallazgos previos realizados en el museo de rastros de vómitos en la vestidura.

## Pistas en la piel

En la Clínica Alemana, el cuerpo del niño también fue sometido a nuevos exámenes dermatológicos. “La dermatología ha evolucionado mucho en estos últimos años y lo que antes eran exámenes visuales ahora se hacen con instrumentación, como lo es el dermatoscopio que, en palabras sencillas, es como poner un microscopio en la piel”, dice la dermatóloga Verónica Catalán, a cargo de su examinación junto al doctor Raúl Cabrera.

Al ver estructuras profundas y detalles del tejido, llegaron a la conclusión de que, en concordancia con lo que mostraba la tomografía, el niño no murió por congelación. “Las lesiones que antes se habían atribuido a congelación eran tinciones oscuras en la piel de los pies, que habrían sido producidas por las largas caminatas (más de 2.000 km). Esto nos dice que no murió por congelación, sino que se congeló después de su muerte”, dice Catalán, quien agrega que el estudio del niño fue publicado en una revista científica, siendo la primera dermatoscopia que se le realizaba a un cuerpo momificado en el mundo.

También notaron lesiones que ya habían sido descritas como verrugas, hematomas en las uñas e infecciones parasitarias.

## Análisis de ADN

En paralelo, exámenes de ADN, realizados por especialistas de la Universidad de Chile, a cargo de Mauricio Moraga y Constanza de la Fuente, demostraban la procedencia del niño.

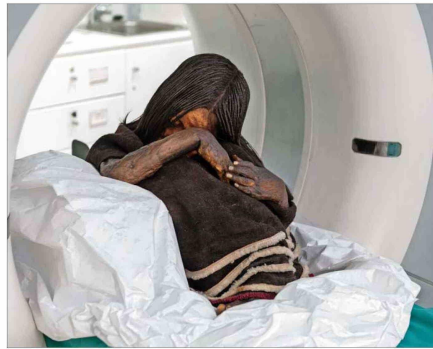
“Así como la calidad de las tomografías han avanzado, también lo han hecho los estudios moleculares. Un ejemplo es que en 1982 los exámenes realizados en el extranjero dijeron que el niño tenía un grupo sanguíneo, pero ahora se descubrió que es distinto y es del grupo O, que era el mismo que se había hallado en 1954”, dice Castro.

Y añade: “Y ahora tenemos el genoma completo del niño”.

En el examen de ADN pudieron determinar que el niño estaba emparentado con los habitantes de la zona centro-sur del Perú, cercano al lago Titicaca.

“Esto realimenta que estos niños eran seleccionados de familias nobles y enviados a estos rituales colonizadores y fundacionales”, dice Castro.

Los exámenes moleculares en el pelo reflejaron el cambio de alimentación y determinaron que el niño fue elegido nueve meses antes de la Capacocho, como se conoce al ritual en que se ofrendó al niño, y que vivió tres meses más en su poblado, para luego viajar al Cuzco. De ahí su periplo al valle del Mapocho habría durado seis meses, deteniéndose en los poblados intermedios ya que esta era considerada una ceremonia de Estado.



El cuerpo del niño del cerro El Plomo fue examinado en la Clínica Alemana con un tomógrafo multicorte de 128 detectores. Su buen estado de conservación permitió develar sus secretos.

## La ceremonia de la Capacocho

Ritual inca donde niños escogidos por su belleza física y espiritual eran ofrendados en los cerros que dominan los valles.

## La ruta del niño

Desde su hogar al Cuzco: En una ceremonia se le entregan los objetos que llevará y serán ofrendados.

## Cuzco al Cerro El Plomo:

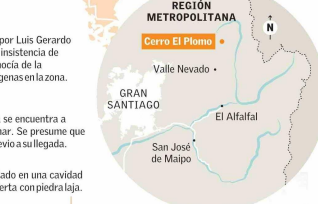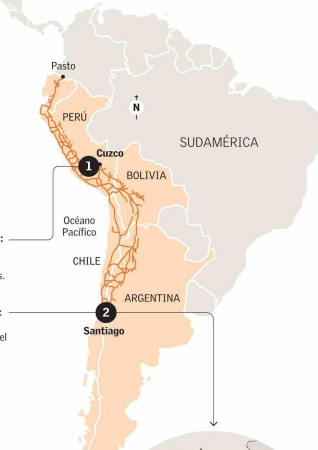Six meses duró el recorrido por el Camino del Inca y que habría sido de más de 2.000 km. Se detentaban en los poblados intermedios.

## El hallazgo

Fue encontrado en 1954 por Luis Gerardo Ríos y Jaime Ríos, tras la insistencia de Guillermo Chacón que conocía de la existencia de tesoros indígenas en la zona.

## La construcción de piedra se encuentra a 3.240 sobre el nivel del mar. Se presume que el lugar fue preparado previo a su llegada.

Estaba depositado en una cavidad que fue cubierta con piedra laja.



El documental recrea los meses previos a la muerte del niño.

## “El Guardián de los Andes” cuenta sus secretos

Mañana sábado en el MNHN se exhibirá “El Guardián de los Andes”, un documental que profundiza en la historia del niño, pero que, a la vez, da cuenta de los últimos hallazgos científicos. El estreno coincide con la ceremonia del Inti Raymi, que se realiza en el solsticio de invierno.

“Tiene música incidental de Los Javías y es narrado por Juanita Parra”, cuenta Fernando Acuña, académico de la U. Católica y productor del documental que es dirigido por el uruguayo Fernando Garabedín.

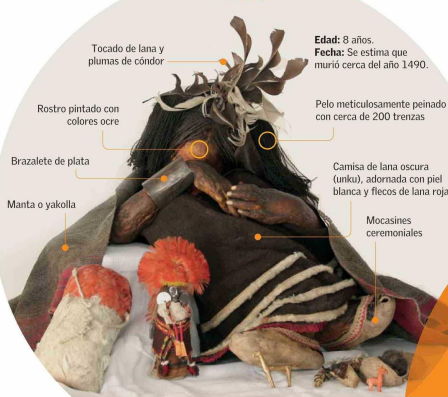Acuña cuenta que la idea original parte hace ocho años desde la productora Más Imagen y que, desde allí, se ha sumado la U. Católica y también cuenta con apoyo de fondos de los ministerios de Cultura de Chile y Perú y otras instituciones. El documental contiene una dramatización de los últimos meses de vida del niño que posteriormen-

te sería sacrificado, recreando fielmente su vestimenta y los rituales de la época. Luego, se entrevistan las entrevistas a especialistas chilenos y peruanos que dan luz sobre los nuevos hallazgos que ayudan a develar la historia del niño.

“Quisimos hacer un documental para reconstruir la historia de este niño, pero al ir profundizando en la investigación llegamos a estos nuevos hallazgos que fuimos incorporando como un relato paralelo”, dice el director de producción, José Antonio Soto.

Las recreaciones fueron realizadas en el cerro Huamán, cerca del Cuzco. Garabedín desarrolló su rodaje con la participación activa de comunidades quechuas y aimaras de dicha zona. El documental se exhibirá en dos tandas, a las 10:30 y a las 11:30 horas, en el frontis del museo. Es gratuito previa inscripción en [www.mnhn.gob.cl/cartelera](http://www.mnhn.gob.cl/cartelera).

## El niño



Tocado de lana y plumas de cóndor

Rostro pintado con colores ocre

Brazaletes de plata

Manta o yakolla

Edad: 8 años. Fecha: Se estima que murió cerca del año 1490.

Pelo meticulosamente peinado con cerca de 200 trenzas.

Camisa de lana oscura (unku), adornada con piel blanca y flecos de lana roja

Mocasines ceremoniales



Bolsa de lana recubierta con plumas de parí que contenía hojas de coca.

Figura de camélido de concha de mullu (Spondylus).

Figura de camélido de aleación de oro y plata.

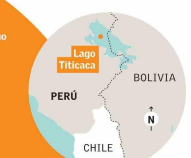Conjunto de bolsas de cuero con recortes de cabello, de uñas y dientes temporales del Niño; hebras de lana roja, y una figura antropomorfa de plata, de sexo femenino.

## Nuevos exámenes

**Tomografía:** Fractura y hundimiento del hueso frontal izquierdo, con separación de la sutura craneana coronal izquierda. Sugieren un traumatismo craneano severo, posiblemente un golpe propinado con un objeto romo.

**ADN:** Su análisis determinó su origen en una zona del altiplano del centro-sur del Perú, cerca del lago Titicaca.

**Alimento:** Hay restos de comida en su aparato digestivo superior, lo que sugiere que fue alimentado en una ceremonia antes de morir.



Fuente: Archivo MNHN, Cristián Becker, Café Científico del MNHN, Claudio Silva (médico radiólogo Clínica Alemana), documental “El Guardián de los Andes”.

Investigación ALEXIS IBARRA, Infografía JUAN PABLO BRAVO | EL MERCURIO