

Extrañísima lesión ocular de Ion Nicolaescu en Países Bajos

# Atacante moldavo sufrió enfisema subcutáneo en pleno partido

**“Al sonarse, ejerció la presión suficiente para que el aire pasara a la órbita y de la órbita a la piel”, explica el oftalmólogo Gonzalo Varas, de la Clínica Universidad de los Andes.**

MIGUEL VILLARROEL

**I**on Nicolaescu, futbolista moldavo de 26 años, se encontraba jugando el alargue del partido de su equipo, el Heerenveen de Países Bajos, contra Quick Boys, por la Copa neerlandesa. El delantero había marcado un gol en el tiempo reglamentario, a los 76', y en el alargue sufrió un choque con un rival, del que se llevó un golpe en el ojo. Ese golpe fue el culpable de lo que le pasó después.

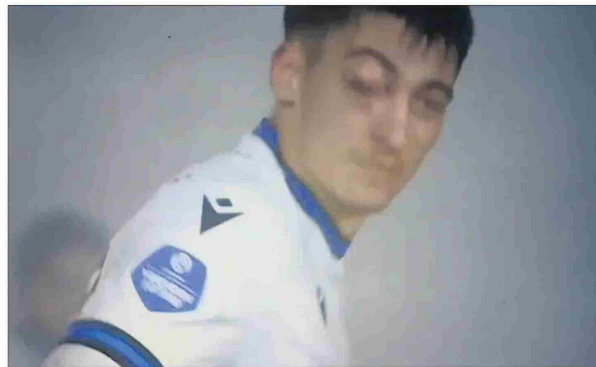
Estaba por acabar el primer tiempo suplementario cuando el atacante realizó el típico -y poco elegante- gesto que realizan los futbolistas de sonarse con los dedos. En su caso, presionó su fosa nasal derecha y, al ejercer presión, su ojo derecho se salió de la órbita ocular.

Las imágenes de televisión

muestran el momento exacto en que Nicolaescu se suena y se forma la protuberancia en la cara. El jugador, sin percatarse, se lleva las manos al ojo derecho y se da cuenta de lo sucedido. Al final del primer tiempo suplementario, salió reemplazado, a pesar de que había entrado sólo 30 minutos antes.

Gonzalo Varas, oftalmólogo de la Clínica Universidad de los Andes, explica por qué el golpe en el ojo fue el culpable de la aterradora escena. “Lo más probable es que, producto de ese golpe, haya sufrido una fractura de los huesos de la órbita. Si alguien se suena igual que él, pero sin tener ningún problema, no debería pasarle lo mismo”, dice.

“Los huesos de la órbita son paredes óseas muy delgadas, que con un golpe directo, como un codazo, un golpe de puño o incluso una pelota si tiene energía suficiente, se



Así le quedó el ojo a Nicolaescu.

pueden romper. En especial dos de ellos, que son el piso de la órbita y la pared medial, son tan delgados como la cáscara de un huevo”, explica el especialista.

Con la fractura de la órbita, “se perdió la división anatómica entre el ojo y los senos paranasales, que son cavidades que están llenas de aire, y al sonarse puede producir este problema, que llamamos enfisema subcutáneo. En este caso fue leve, pero hemos visto pacientes en los que el globo ocular se llega a salir de la órbita”, cuenta el especialista.

“Al sonarse, ejerció la presión suficiente para que el aire pasara a la órbita y de la órbita a la piel.

Así se produjo el enfisema subcutáneo”, resume el profesional.

Hasta el momento, el Heerenveen (que finalmente perdió 3-2 ese partido, luego de la salida de Nicolaescu) no ha emitido ningún comunicado oficial sobre el estado de salud de su delantero. El doctor Gonzalo Varas explica que, por lo general, este problema no requiere cirugía: “La gran mayoría es de manejo conservador. Cuando se produce por salida del aire, como en este caso, ese aire se va a absorber. En caso de que se presenten otros problemas, como el atrapamiento de un músculo de los ojos debido a la fractura, sería necesaria una cirugía”.